

Минимально инвазивное хирургическое лечение дегенеративного поражения поясничных межпозвонковых дисков

Введение

Возрастные изменения в позвоночнике проявляются в первую очередь дегенерацией хрящевой ткани межпозвонковых дисков, поскольку уровень метаболизма в ткани диска низкий. В отличие от широко распространенного в русскоязычной литературе термина «остеохондроз позвоночника», англоязычный термин «дегенеративная болезнь диска» (degenerative disc disease) точнее описывает первичную зону поражения и основную цель хирургического вмешательства. Генетические факторы, механические перегрузки, нарушение питания диска вызывают апоптоз клеток пульпозного ядра. Это приводит к уменьшению синтеза гликозаминогликанов, потере воды и уменьшению упругих свойств ядра. Механическая перегрузка способствует возникновению внутренних разрывов фиброзного кольца и ущемлению в них фрагментов дегенерированного ядра. Распространение повреждения фиброзного кольца до его наружных слоев вызывает реакцию спинномозгового нерва с отращиванием новых ветвей от отростков нервных клеток и их проникновением во внутренние части

диска; одновременно происходит и разрастание сосудов. Так формируется дисковый «генератор» боли, с которым связывают происхождение острых и хронических дискогенных болей (дискогенного синдрома). При осложненном течении дегенеративной болезни диска происходит полный разрыв фиброзного кольца и выход фрагментов пульпозного ядра за пределы диска. Возникающая в результате компрессия прилежащих нервных структур, чаще всего — нервного корешка, провоцирует корешковый синдром, который приходится лечить как терапевтическими, так и хирургическими методами. Выделение описанных выше синдромов, которые развиваются в процессе дегенеративного поражения межпозвонкового диска, позволяют оценить перспективы существующих на сегодняшний день хирургических вмешательств. В 1983 г. Р. Kambin впервые использовал термин «минимально инвазивное вмешательство» в спинальной хирургии. В каталоге Index Medicus термин «минимально инвазивная спинальная хирургия» впервые приводится в ортопедическом обзоре Stith (1991 г.). С тех пор в мировой литературе накопилось огромное количество

данных, имеющих отношение к этой инновационной области медицины. Основная сфера применения минимально инвазивных хирургических вмешательств — дегенеративная патология. В течение последних тридцати лет малотравматичные методы активно развились, благодаря чему появилось множество самых разнообразных вмешательств. По мере накопления опыта использования таких вмешательств не оправдавшие себя методики вытесняются вновь появившимися.

Дегенеративное поражение поясничных межпозвонковых дисков остается самой частой патологией позвоночника. Из-за «темного прошлого» хирургии позвоночника и пациенты, и врачи общей практики до сих пор с недоверием относятся к вмешательствам на позвоночнике. Минимально инвазивные пункционные и эндоскопические вмешательства на межпозвонковых дисках представляют собой приемлемую альтернативу в тех случаях, когда консервативный подход уже неэффективен, но прибегать к стабилизации позвоночного сегмента пока нет необходимости, поскольку не все ресурсы лечения еще исчерпаны. Важные особенности минимально инвазивной хирургии — этапность и преемственность, т. е. более простые и менее инвазивные вмешательства позволяют впоследствии при необходимости проводить и открытые операции, в том числе стабилизацию позвоночника. Минимально инвазивная хирургия обеспечивает очень хороший функциональный результат: в оперированном сегменте сохраняются движения и исключается выраженная ятрогенная травма. Перспективы такого лечения связаны с достижениями в области клеточной биологии и тканевой инженерии, а также с созданием новых искусственных материалов, которые позволят максимально восстановить или заместить поврежденный межпозвонковый диск.

Микродискэктомия

В 1934 г. W. J. Mixer и J. Barr прояснили патофизиологию люмбаго и ишиаса. Их техника поясничной дискэктомии включала в себя широкое удаление дуги позвонка и трансдуральный доступ к диску.

Довольно долго она просуществовала без существенных изменений, пока в конце 1960-х гг. не появилась менее инвазивная микрохирургическая диссекция (микрохирургическое разделение) тканей. С тех пор минимальная инвазивность связывалась с применением микроскопа, а микродискэктомия стала «золотым стандартом» при межпозвонковой грыже и до сих пор остается эталоном, с которым сравнивают результаты других минимально инвазивных методов лечения дискордикулярного конфликта. Успешность микродискэктомии зависит от вероятности рецидива грыжи, развития перидурального рубцового процесса и степени повреждения мышечно-связочного аппарата в ходе вмешательства.

Многие хирурги до сих пор стремятся как можно более полно удалять диск, чтобы свести к минимуму вероятность рецидива грыжи. По данным Williams (1986 г.), сторонника удаления секвестрированной части диска без кюретажа (т. е. без удаления здоровой части диска), рецидивы отмечались в 9%, а в более поздней серии случаев — в 5,5%. По мнению Williams, спонтанный рецидив наблюдается лишь в 1,9% случаев, поскольку 2/3 из всех случаев рецидива обусловлены новым повреждением межпозвонкового диска. В то же время Wilson и Harbaugh (1981 г.), которые использовали более агрессивную дискэктомию, получили совсем незначительное снижение частоты рецидивов грыжи (до 4%). Кроме того, тотальное удаление диска сопряжено с повышенным риском послеоперационного дисцита — воспаления тканей диска, в данном случае асептического, и болей в спине, возможно, вследствие раздражения замыкательных пластинок позвонков.

Ведение пациента с рецидивом грыжи или повторным ишиасом — вероятно, самая трудная задача, с которой сталкивается хирург, выполняющий операции на поясничных дисках. Частота повторных вмешательств колеблется от 1,7% до 8%. Данные об успешности хирургического лечения различны. В частности, возвращение к прежней работе описано в 44—100% случаев, избавление от корешкового болевого синдрома — в 56—88%. Важный фактор, от которого зависит

успешность повторной операции, — интервал между первичным вмешательством и появлением симптомов рецидива. Если этот интервал превышает 1 год, по эффективности повторная операция сравнима с первичной микродискэктомией. Важную роль играют и хирургические находки во время повторной операции по поводу рецидива корешкового болевого процесса и отсутствие явного грыжевого фрагмента снижает шансы на успех повторной микродискэктомии.

Результаты микродискэктомии у разных авторов различаются. Так, по данным С. J. Коеббе, в группе более чем из 2500 пациентов результаты оказались хорошими или отличными. Частота осложнений не превышала 2%, а доля повторных вмешательств — 5%. Несмотря на хорошие результаты, постоянным спутником открытой микродискэктомии является эпидуральный фиброз, который всегда виден на МРТ. Не менее чем в 10% случаев это осложнение бывает клинически значимым и затрудняет повторную операцию. Кроме того, открытое хирургическое вмешательство приводит к ятрогенной дестабилизации позвоночника вследствие повреждения фасций и паравертебральных мышц, резекции (при необходимости) межпозвонкового сустава, удаления желтой связки и т. д. При открытом вмешательстве неизбежно нарушается стабилизирующая и координирующая система в зоне иннервации дорсальных ветвей спинномозговых нервов, повреждаются мелкие глубокие паравертебральные мышцы, участвующие в проприоцептивной чувствительности. Все эти факторы вносят свой вклад в снижение эффективности повторных вмешательств.

Практика клиники Ортоспайн

Микрохирургическое удаление грыжи межпозвонкового диска — самая частая операция на дисках, выполняемая в клинике Ортоспайн. Несмотря на более чем полувековую историю, эта операция остается методом выбора в самых сложных случаях удаления грыжи диска. Обязательное предоперационное обследование включает в себя спондилографию в двух проекциях и МРТ пораженного отдела позвоночника. Показанием к микродискэктомии служит нали-

чие клинически выраженной грыжи диска, вызывающей стойкий корешковый синдром. Если пациент может переносить болевой синдром и отсутствует грубый неврологический дефицит, небольшие грыжи лучше лечить консервативно. Консервативное лечение и последующее наблюдение обычно продолжаются не более 6—8 нед. При сохранении болевого синдрома рекомендуется рассмотреть возможность хирургического вмешательства. Если нет показаний к жесткой или динамической фиксации позвонков, а эндоскопическое вмешательство представляется нецелесообразным, принимается решение о микрохирургическом удалении грыжи диска.

Операция всегда выполняется под общей анестезией (комбинированный эндотрахеальный наркоз). При тяжелой сердечной или дыхательной недостаточности, а также при наличии противопоказаний к интубации трахеи оперируют под спинальной анестезией. Однако такой метод обезболивания менее комфортен как для пациента, так и для врачей — анестезиолога и хирурга. Кроме того, пребывание пациента в неудобном положении (лежа на животе с сохраненным сознанием) вынуждает врача ускорять вмешательство.

Кожный разрез при микродискэктомии не превышает 2,5 см. При таком небольшом доступе проведение операции возможно лишь с применением микрохирургической техники и инструментов, в том числе хирургического микроскопа. Размер рабочей части микрохирургических инструментов не превышает 2—4 мм, что позволяет в небольшом хирургическом поле (диаметром не более 2 см) аккуратно выполнять диссекцию нервных структур, в том числе спинномозговых корешков. В большинстве случаев вмешательство проводится в междужковом пространстве, иногда возможна краевая резекция дуг смежных позвонков. Предоперационное планирование позволяет прогнозировать положение грыжевого секвестра и корректировать доступ.

После удаления фрагментов грыжи в конце вмешательства выполняется интраоперационная лазерная реконструкция диска (см. ниже). Эта часть операции направлена на восстановление нормальной структуры хряща диска, что уменьшает вероятность рецидива грыжи и развития

послеоперационного дискогенного болевого синдрома.

Активизацию пациента начинают через 2 ч после операции: ему разрешают вставать, ходить и сидеть. Обязательно ношение усиленного поясничного бандажа (поясничного корсета) для поддержания правильной осанки. В большинстве случаев через сутки после операции пациент может вернуться домой. Однако с учетом отсроченного характера послеоперационной воспалительной реакции наблюдение в стационаре продолжают 2—3 сут. Стандартные назначения включают в себя наркотические анальгетики в первые сутки и нестероидные противовоспалительные средства в течение следующих 3—7 сут. Ранняя активизация предотвращает эмболические и дыхательные осложнения, помогает пациенту обрести уверенность в себе и позволяет выписать его уже на третьи сутки под наблюдение участкового невропатолога. Послеоперационный рубец обычно располагается по срединной линии. В клинике Ортоспайн накладывают косметический шов с применением адаптирующего пластыря *Steristrip* либо клеевой шов *Dermabond*. Это позволяет добиться великолепных косметических результатов (см. рис. 4.1 на цветной вклейке).

Хемонуклеолиз

Попытки свести вмешательство на диске к простому проколу иглой привели к появлению целого направления — пункционных методов лечения. Хемонуклеолиз стал первым минимально инвазивным пункционным методом лечения грыжи поясничных дисков. В 1963 г. Smith использовал внутрискловую инъекцию химопапаина для лечения 10 пациентов с ишиасом. Химопапаин — это фермент, который расщепляет элементы хрящевой ткани *in vitro*, а при в/в введении кроликам приводит к временному размягчению хрящей трахеи и ушных раковин. Основные показания к хемонуклеолизу — клинически выраженная грыжа диска с корешковым болевым синдромом. Кроме того, важную роль играет отбор пациентов: среди показаний отмечались превазирование болей в ногах над болями в спине, положительные симптомы натяжения корешков,

определяемая при МРТ и КТ мягкая консистенция грыжевого выпячивания. По данным анализа 3000 случаев на протяжении 14 лет, при тщательном отборе эффективность метода достигает 88%. При использовании данного метода происходит избирательный лизис хрящевой ткани пульпозного ядра, а соединительнотканые волокна фиброзного кольца не растворяются. Это может обуславливать как успех, так и неудачу данного метода. Длительно существующая грыжа диска подвергается фиброзной трансформации в результате воспалительных и склеротических процессов. Поэтому при «застарелой» грыже шансы на успешное лечение путем внутрисклового введения химопапаина значительно ниже, чем при «свежем» пролапсе. Однако введение химопапаина сопровождается значительным усилением вертеброгенной боли в спине; кроме того, описаны случаи смертельной анафилаксии и поперечного миелита после процедуры. Несмотря на то что эти осложнения возникают редко, в связи с их опасностью Управление по контролю за качеством пищевых продуктов и лекарственных средств (FDA) запретило использовать химопапаин в США.

Изучаются возможности внутрисклоевой инъекции других соединений. В частности, в нашей стране была широко распространена спиртовая дерецепция диска (спиртовой хемонуклеолиз). Основным показанием к ней, в отличие от введения химопапаина, служит дискогенный болевой синдром. Отдельные сообщения о введении малых доз (0,4 мл) чистого этилового спирта в центр поясничных дисков появляются и за рубежом. Связанный с этой процедурой риск асептического дисцита и перидурита заставляет относиться к спиртовому хемонуклеолизу с осторожностью. Исследуется также внутрискловое введение хондроитиназы и озона.

Практика клиники Ортоспайн

Растворение вещества пульпозного ядра и грыжевого выпячивания может быть очень привлекательным методом как для врача, так и для пациента. Однако осложнения этой техники заставляют отказаться от ее использования. В настоящее время на

рынке медицинских услуг широко представлено лечение с использованием аналогов папаина — карипазима и карипаима. Эти ферментные препараты предлагается применять путем электрофореза на поясничную область. Производители утверждают, что это приводит к «растворению и рассасыванию» грыжевого фрагмента. Однако такой метод не выдерживает никакой критики, поскольку известно, что глубина проникновения вещества в мягкие ткани при электрофорезе составляет не более 1—1,5 см. Расстояние от кожных покровов до диска и области расположения грыжи у взрослого человека достигает 8—12 см. Кроме того, необходимость выполнения нескольких десятков процедур, а также высокая частота аллергии и дерматитов во время применения этих препаратов позволяют расценивать его как неэффективный и небезопасный и не использовать в нашей практике.

Нуклеотомия

Механическая и автоматическая нуклеотомия

В 1975 г. Нijikata предложил альтернативу открытой дискэктомии. Он описал чрескожную нуклеотомию под местной анестезией через заднебоковой доступ к диску. Предполагалось, что удаление центральной части пульпозного ядра уменьшит давление внутри диска и устранил раздражение корешка и болевых рецепторов в зоне грыжи. В 1989 г. Нijikata опубликовал результаты 12-летних наблюдений; из 136 пациентов, которым была проведена механическая нуклеотомия, 72% были удовлетворены результатами лечения. В середине 1980-х гг. Onik изобрел зонд- нуклеотом диаметром 2 мм, позволяющий выполнять автоматическую чрескожную поясничную дискэктомию на уровне L4—L5 и выше. Такой инструмент сводит к минимуму возможность повреждения нервных структур (корешка) при операции.

Механическая нуклеотомия используется до сих пор. В 2004 г. Saruhashi et al. опубликовали десятилетнее ретроспективное исследование результатов нуклеотомии. Согласно критериям, раз-

работанным Masnab в 1971 г. (по ним результаты расценивались как положительные — отличные или хорошие, и отрицательные — удовлетворительные или плохие), через год после вмешательства положительный результат был достигнут в 74,1% случаев. Другие исследователи получили менее оптимистичные результаты. В десятилетнем ретроспективном исследовании Mochida J. et al. с участием 42 пациентов успех лечения в целом достигал 50%. При этом была выявлена связь между количеством удаленного материала, высотой диска и самочувствием пациента. Более агрессивная нуклеотомия, т. е. удаление практически всего пульпозного ядра диска, чаще сопровождалась снижением высоты диска и усилением поясничных болей в первые 1—2 года после процедуры. Таким образом, несмотря на то что главная цель нуклеотомии — удаление ядра, был сделан вывод о необходимости сохранения центральной части диска для улучшения результатов функционального лечения. Косвенным доказательством важности сохранения ядра диска служит исследование тех же авторов, посвященное результатам вмешательства у спортсменов. Раннее возвращение к спорту в течение первых 3 мес коррелировало с усилением симптомов болезни, а более обширная резекция диска оказалась сопряжена с неожиданно быстрым ухудшением и меньшей частотой возвращения к прежним спортивным нагрузкам.

Влияние удаления ядра на биомеханические свойства диска доказано в эксперименте *ex vivo* на трупном материале. В частности, в работе Zoellner (1999 г.) было показано, что удаление от 3 до 6 г пульпозного ядра играет важную роль в увеличении нестабильности сегмента, в то время как прокол фиброзного кольца диаметром до 3 мм или даже резекция его прямоугольного участка размером 1 × 1 см не влияет на подвижность сегмента. Согласно результатам A. Degobbis et al. (2005 г.), при отборе пациентов, которым показана нуклеотомия, определяющим фактором служит наличие несеквестрированной грыжи, вызывающей умеренную радикулопатию, а не просто наличие боли в пояснице.

Лазерная нуклеотомия

В начале 1990-х гг. для выполнения нуклеотомии стали использовать лазерную вапоризацию. Так, в 1990 г. Yonezava et al. опубликовали результаты четырехлетней работы по чрескожной внутридискковой лазерной нуклеотомии с помощью ИАГ-неодимового лазера. Как и механическая, лазерная нуклеотомия направлена на снижение внутридисккового давления путем частичного удаления лазером пульпозного ядра, что приводит к ослаблению воспаления и боли. Наибольший опыт чрескожной лазерной нуклеотомии накоплен Chou; общая частота успеха составила 78,4% на протяжении 26 мес наблюдения. В то же время другие авторы получили не столь впечатляющие результаты.

Несмотря на нагрев тканей диска до высокой температуры, частота осложнений лазерной вапоризации у Chou была невелика — один случай дисцита на 333 процедуры. Тем не менее клиническая значимость чрескожной лазерной нуклеотомии остается спорной. Так, в ретроспективном обзоре литературы Gocrille, посвященном этой проблеме, с 1980 по 2006 г. не получено убедительных доказательств в пользу эффективности данного метода для лечения дискордикулярного конфликта.

Таким образом, с 1970-х гг. были разработаны и внедрены в клиническую практику различные методы, такие как механическая чрескожная нуклеотомия, автоматическая чрескожная нуклеотомия, лазерная нуклеотомия и гидродискэктомия. У разных авторов и в разных исследованиях частота положительных результатов колеблется от 30 до 90%. В связи с недостатком достоверных данных о сравнительной эффективности нуклеотомии и консервативного лечения чрескожную нуклеотомию следует проводить только небольшому числу тщательно отобранных пациентов.

Практика клиники Ортоспайн

Лазерная нуклеотомия известна в повседневной практике как вапоризация грыжи диска, или выпаривание грыжи лазером. Несмотря на давнюю историю, этот метод постепенно утрачивает популярность во всем мире в связи с недостаточной эф-

фективностью и появлением более современных методов нуклеотомии, в частности гидродискэктомии. Поскольку выпаривание хрящевой ткани вблизи нервных корешков невозможно, рабочий конец лазерного проводника располагается в центре ядра, т. е. на удалении от грыжевого фрагмента. Гидродискэктомия, напротив, позволяет хирургу безопасно работать вблизи нервных структур. Именно поэтому в клинике Ортоспайн предпочтение отдают гидродискэктомии.

Нуклеопластика

Уменьшение размеров пульпозного ядра и тем самым снижение внутридисккового давления достигается не только механическим путем, как в случае с нуклеотомией. Нуклеопластика использует введенный через иглу в центральную часть диска специальный радиочастотный зонд. Путем последовательных поступательных движений зондом, сопровождающихся коагуляцией и аблацией тканей при температуре 40—70°C, хирург создает серию каналов в диске. Этот процесс получил название коблации. В ходе нее ткань разрушается до молекулярных составляющих в радиусе примерно 1 мм от зонда. Объем удаленной ткани достигает 1 см³. Показания к нуклеопластике сходны с показаниями к механической нуклеотомии: превалирование в клинической картине корешковых болей, несеквестрированная протрузия умеренных размеров (не более 6 мм), сохранение достаточной исходной высоты диска (т. е. не менее половины от нормальной). В то же время предпринимаются попытки расширить показания к нуклеопластике, т. е. использовать ее для лечения хронических дискогенных болей. Результаты нуклеопластики неоднозначны. Несмотря на отдельные сообщения о частоте успеха до 80%, есть данные о сомнительной эффективности и даже о полном отсутствии эффекта. Техника выполнения, анестезия и ведение пациента после операции такие же, как при гидродискэктомии.

Практика клиники Ортоспайн

Нуклеопластика стала очень популярной среди пациентов. Однако по сути она пол-

ностью совпадает с лазерной вапоризацией ядра диска. Именно по этой причине в клинике Ортоспайн предпочтение отдается более эффективной процедуре гидродискэктомии.

Гидродискэктомия

Одна из причин недостаточной эффективности пункционных методов лечения — невозможность прицельно воздействовать на область структурных изменений в диске. В частности, и механическая, и лазерная нуклеотомия предполагают удаление центральной части ядра. Однако связь между выпавшим фрагментом диска и центральной частью ядра может быть слабой или вообще отсутствовать, особенно в случае множественных трещин в фиброзном кольце и снижения высоты диска.

Самый современный пункционный метод воздействия на межпозвоночный диск — гидродискэктомия. Операцию проводят под атаралгией в комбинации с местными анестетиками. С 2007 г. данный метод используется в клинике Ортоспайн для лечения патологии поясничных межпозвоночных дисков. Зонд толщиной 3,8 мм (гидрорезектор) имеет два

канала — узкий, через который в пульсирующем режиме подается струя физиологического раствора, рассекающая ткань диска на фрагменты, и более широкий аспирационный канал, через который происходит извлечение резецированного материала (рис. 4.2—4.4).

Предварительно выполняется дискография, которая позволяет контрастировать трещины диска и грыжевое выпячивание и облегчает ориентирование во время вмешательства. Рабочую канюлю и зонд вводят через заднебоковой пункционный доступ. Обязательное условие — использование интраоперационной флюороскопии (т. е. операция выполняется под контролем электронно-оптического преобразователя). Это необходимо для контроля за положением рабочей канюли.

Техника гидродискэктомии состоит в последовательном введении в диск из заднебокового доступа иглы, проволочного направителя, тупого расширителя и рабочей канюли. Затем вводят одноразовый рабочий зонд, соединенный с консолью (см. рис. 4.5 на цветной вклейке). Поступательные, вращательные, веерообразные движения кончика рабочего зонда позволяют эффективно и быстро удалять ткань диска как из центра пуль-

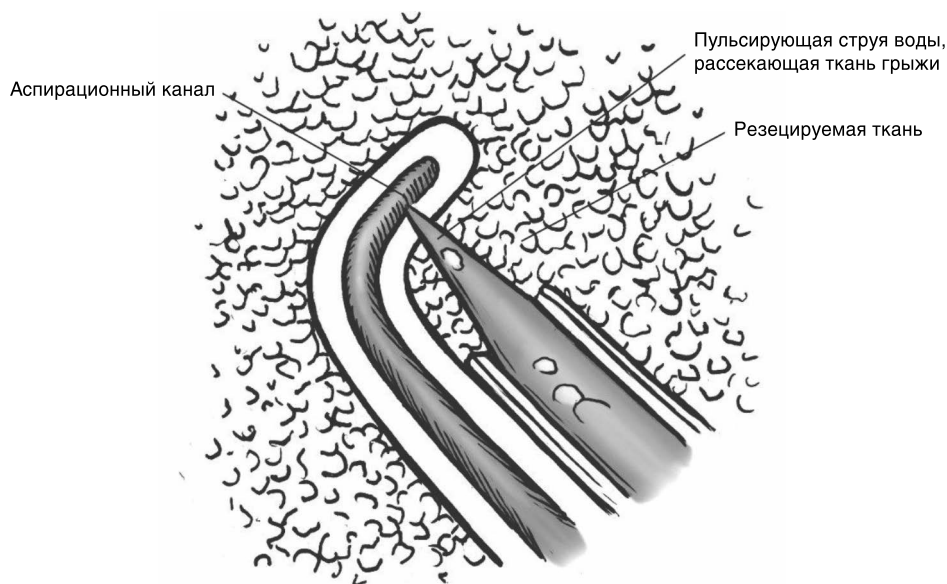


Рисунок 4.2. Рабочий конец гидрорезектора.

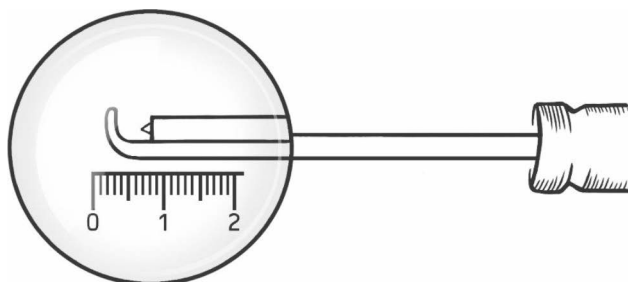


Рисунок 4.3. Гидрорезектор — основной инструмент для выполнения гидродискэктомии.

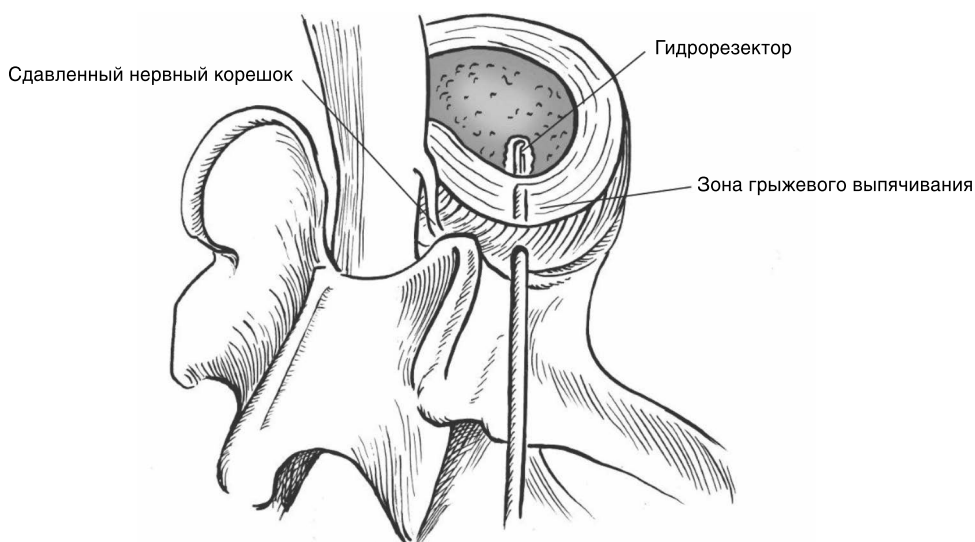


Рисунок 4.4. Удаление грыжи диска путем гидродискэктомии.

позного ядра, так и из области собственно грыжевого выпячивания. Манипулируя зондом, удаляют часть диска в течение 2—3 мин. Во время работы используют физиологический раствор с добавлением антибиотика (см. рис. 4.5—4.7 на цветной вклейке).

Небольшой размер канюли позволяет ввести ее без значительного смещения корешка и не только удалить грыжевое выпячивание, но и нетравматично выполнить внутреннюю декомпрессию диска, т. е. извлечь из полости диска свободные или слабо связанные с ним фрагменты пульпозного ядра. В результате снижается вероятность рецидива грыжи. Hardenbrook

описывает более 40 подобных случаев сочетания микродискэктомии с гидродискэктомией. Автор отмечает достоверное снижение частоты рецидивов грыжи и болевого синдрома после использования гидродискэктомии. В нашей клинике частота успешных результатов пункционной поясничной гидродискэктомии достигает 88%. Гидродискэктомия у специально отобранных пациентов представляется очень перспективным методом хирургического лечения.

Показания к гидродискэктомии:

- хроническая корешковая боль, вызванная подтвержденной протрузией или небольших размеров экструзией меж-

позвоночного диска, вызывающая сдавление или смещение корешка и не поддающаяся традиционному консервативному лечению в течение 4—6 нед;

- хроническая дискогенная боль, связанная с дегенеративным поражением межпозвоночного диска и формированием грыжевого выпячивания (протрузии) и не поддающаяся традиционному консервативному лечению в течение 4—6 нед.

Противопоказания к гидродискэктомии:

- экструзия диска больших размеров;
- инфекционные заболевания;
- коагулопатии;
- выраженная психологическая составляющая болевого синдрома.

В отличие от других пункционных методов (лазерная вапоризация, нуклеотомия и др.), гидродискэктомия позволяет воздействовать непосредственно на область генератора боли. Отсутствие нагрева ткани в зоне действия зонда, конфигурация рабочего конца зонда позволяют удалять ткань даже из области задней трети фиброзного кольца, трещин фиброзного кольца и прилежащего перидурального пространства без риска травмирования нервных корешков. Кроме того, лазерная вапоризация вызывает выброс медиаторов воспаления, а гидродискэктомия, напротив, удаляет раздражающие вещества из области генератора боли.

После пункционной гидродискэктомии уменьшаются не только корешковые, но и дискогенные боли в спине. Выпадение тканей диска в трещины фиброзного кольца провоцирует дискогенный болевой синдром, а гидродискэктомия позволяет удалить часть диска без дополнительного травмирования волокон фиброзного кольца.

Практика клиники Ортоспайн

В нашей клинике удаление грыжи диска с помощью гидрорезектора чаще всего применяется у молодых. Показаниями к такой процедуре служат молодой возраст (часто это спортсмены), сохранение связи грыжевого выпячивания с диском, расположение грыжи в зоне, доступной для такого вмешательства, т. е. в пределах диска, без миграции фрагмента.

Через 30 мин после гидродискэктомии пациенту разрешается вставать и сидеть, а на следующее утро его можно выписать, поскольку в ходе процедуры используется местная анестезия (атаралгезия). Эффект гидродискэктомии заметен сразу после операции и усиливается в течение ближайшего месяца. Размеры прокола кожи составляют всего 3 мм, что особенно важно для молодых пациентов. Положение пациента во время пункционной гидродискэктомии и общий вид операции представлены на рис. 4.6 и 4.7 (см. цветную вклейку).

С клиническим примером применения гидродискэктомии вы можете ознакомиться в части II «Случаи из клинической практики».

Внутридисковая электротермальная терапия (ВДЭТ)

Данная процедура выполняется под местной анестезией через иглу 18G с помощью гибкого нагревательного зонда, петля которого через иглу вводится внутрь диска, изгибаясь, охватывает внутренние слои фиброзного кольца и нагревает их до 65°C в течение 16,5 мин. Это приводит к денатурации белков и сокращению коллагеновых волокон, а также к деструкции болевых рецепторов фиброзного кольца и коагуляции разросшихся при повреждении диска сосудов. Морфологические результаты ВДЭТ были описаны *in vivo* Freeman et al. на овцах. Однако автору не удалось достичь денервации задней части поврежденного фиброзного кольца. Lee et al. не выявили изменения в стабильности позвоночного сегмента после ВДЭТ, а Kleinstueck et al. обнаружили, что в результате ВДЭТ ожидаемого уплотнения фиброзного кольца диска (необходимого для укрепления) не происходит.

Показаниями к ВДЭТ служат исключительно дискогенные боли, подтвержденные с помощью МРТ и провокационной дискографии, отсутствие корешковых болей и сохранение более 50% от нормальной высоты диска. Ранние сообщения Saal об эффективности ВДЭТ для

лечения хронических дискогенных болей были многообещающими. Однако дальнейшие проспективные и ретроспективные исследования показали не столь высокую эффективность метода. Многие авторы отмечают безопасность ВДЭТ, однако описаны случаи перелома дискового зонда, остеонекроза позвонка, синдрома конского хвоста (см. гл. 1). И, наконец, проспективное рандомизированное двойное слепое плацебо-контролируемое перекрестное исследование не выявило большей эффективности ВДЭТ по сравнению с плацебо. С учетом этих данных с конца 2008 г. в рамках федеральной программы медицинского страхования Medicare внутридискковые электротермальные процедуры перестали оплачиваться. Опираясь на мировой опыт, мы не используем ВДЭТ в практике клиники Ортоспайн.

Реконструктивная хирургия межпозвонковых дисков

Тканевая инженерия межпозвонковых дисков

Надежды на лечение хронической дискогенной боли связывают с достижениями тканевой инженерии. Было обнаружено, что мезенхимальные стволовые клетки способны дифференцироваться в клетки, подобные клеткам пульпозного ядра межпозвонкового диска, с функцией синтеза протеогликанового матрикса. Несмотря на экспериментальные успехи, клиническое применение этого метода до сих пор не дало результатов. Через год после экспериментальной внутридискковой пересадки мезенхимальных стволовых клеток 10 пациентам с дегенеративным поражением диска и подтвержденным дискографией дискогенным характером болевого синдрома интенсивность боли ни у одного из них не уменьшилась. В задачи тканевой инженерии дисков входят создание подходящей матрицы и условий для выживания и функционирования пересаженных клеток, восстановление функции замыкательных гиалиновых пластинок и реставрация фиброзного кольца. В настоящее время этот метод находится в стадии разработки и в медицинской практике пока не применяется.

Лазерная реконструкция диска

В 1993 г. А. И. Марков обнаружил на границе некроза после лазерного выпаривания межпозвонкового диска участки регенерации хрящевой ткани. Этот феномен был детально изучен, и в 1998 г. группа ученых (Э. Н. Соболев, А. В. Басков, А. Б. Шехтер) предложили новый подход к лечению дегенеративных заболеваний хрящевых тканей, основанный на управлении полем механических напряжений в ткани под действием кратковременного неразрушающего лазерного излучения. Импульсное лазерное излучение изменяет механические свойства хрящевой ткани, что вызывает регенераторную реакцию. Эксперименты на животных и клинические исследования подтвердили возможность формирования новой хрящевой ткани фиброзно-гиалинового и гиалинового типов в межпозвонковом диске в ответ на действие неабляционного (т. е. не приводящего к удалению или разрушению ткани) излучения волоконного лазера на эрбиевом стекле. Принципиально новый метод лечения дискогенного болевого синдрома с помощью термомеханического лазерного воздействия получил название лазерной реконструкции диска. Клиническая эффективность пункционной лазерной реконструкции диска при хроническом дискогенном болевом синдроме достигает 80%. Фактором, обеспечивающим лечебный эффект, служит в первую очередь термомеханическое напряжение, возникающее в ткани диска при облучении (т. е. механическое воздействие на клетки может активировать регенераторные процессы — пролиферацию, синтез протеогликанов и т. д.). Кроме того, образование и движение в поле напряжения микропузырьков диаметром до нескольких долей микрометра вызывает механическое напряжение и стимуляцию хрящевых клеток, образование субмикронных пор в ткани замыкательных пластинок и фиброзного кольца. Эти субмикронные поры обеспечивают улучшение метаболизма ткани; усиление периодических движений в диске жидких сред и содержащихся в них ионов. Возможно, при этом также происходит активация стволовых или коммитированных клеток, ко-

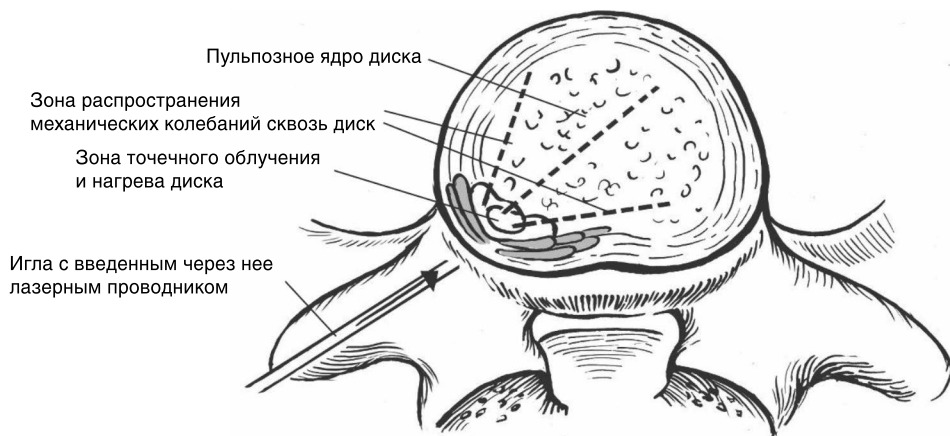


Рисунок 4.8. Схема лазерной реконструкции диска

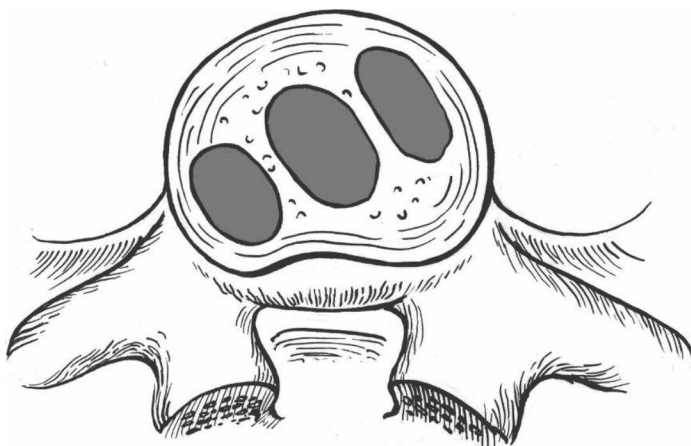


Рисунок 4.9. Зоны роста нового фиброзно-гиалинового хряща после лазерной реконструкции диска (обозначены темно-серым).

которые становятся источником регенерации хрящевой ткани. Технология лазерной реконструкции позволяет управлять этими процессами, что невозможно сделать другими известными методами физического воздействия (электрическими, радиочастотными, абляционным лазерным и др.). Все эти возможные механизмы в настоящее время изучаются, а методика применения совершенствуется.

На рис. 4.8 и 4.9 представлена схема облучения межпозвоночного диска во время лазерной реконструкции.

Безусловно, дегенеративное поражение межпозвоночных дисков — комп-

лексная проблема, и в настоящее время нет единой методики, позволяющей полностью ее решить. Тем не менее лазерная реконструкция дисков оказалась эффективным методом, который сочетает в себе малую инвазивность хирургического вмешательства и естественные механизмы восстановления хрящевой ткани, что привлекательно как для пациента, так и для врача.

Практика клиники Ортоспайн

Клиника Ортоспайн практикует метод лазерной реконструкции дисков в течение 10 лет. Это дает основание судить о его